



[Redacted name]

66 thành viên | v.



Tin nhắn



V. Live _ C. Hương: Video

Tin nhắn đã được thu hồi

09:01



Hải Vân



5



Đây là kết quả của chú Hòa sau 2 tháng dùng Vlive, tất cả các chỉ số của U nang xuống khá nhiều mọi người à

09:04



6



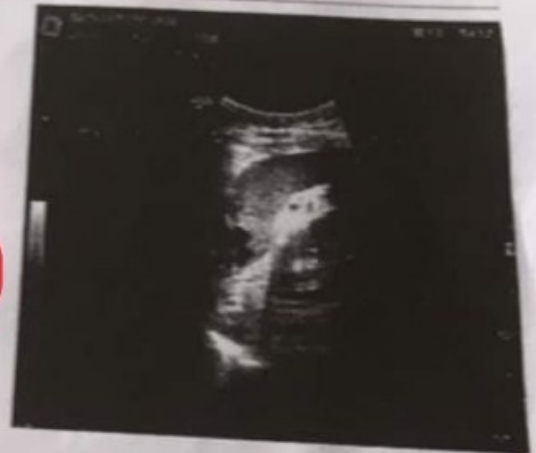

KẾT QUẢ SIÊU ÂM Ở BỤNG

Họ tên : NGUYỄN HÒA Tuổi: 79 Giới tính: Nam
Địa chỉ : Thôn 3 Xã An Phú Thành phố Pleiku Tỉnh Gia Lai
Ngày thực hiện: 29/04/2021 07:58
Chẩn đoán : Tăng sản tuyến tiền liệt; .Tăng sản tuyến tiền liệt
Lâm sàng : Tăng sản tuyến tiền liệt
BS chỉ định : BS CKLNGUYỄN ĐỨC HÙNG
Tên máy : Máy siêu âm màu

Mô tả:

- **Gan:** Không to, đồng nhất, bờ đều. Các TM trên gan và TM cửa bình thường.
- **Đường Mật:** Trong và ngoài gan không dẫn. Không sỏi.
- **Túi Mật:** Không to, thành không dày, lòng không sỏi.
- **Lách:** Không to, đồng nhất. Có nang kt # 21 x 19 mm
- **Tụy:** Không to, đồng nhất.
- **Thận phải:** Kích thước: Bình thường. Phân biệt vỏ - tủy rõ, không ứ nước, không sỏi, có nang d # 7 mm



Niệu quản phải: Không dẫn.

Thượng thận: Không thấy.

Thận trái: Kích thước: Bình thường. Phân biệt vỏ - tủy rõ, không ứ nước, không sỏi, có vài nang d < 14 mm

Niệu quản trái: Không dẫn.

Thượng thận không thấy.

- **Bàng Quang:** Thành không dày, lòng không sỏi.
- **Tiền liệt tuyến:** Kt # 51 x 50 x 45 mm, V # 62 ml.

nhu mô có vôi hóa.

Kết luận:

Nang lách.
Nang thận hai bên.
Phi đại tiền liệt tuyến.

Ngày 29 tháng 04 năm 2021
NGƯỜI THỰC HIỆN

THS BS. ĐOÀN THỊ HẢI YẾN



BỆNH VIỆN ĐHYD - HOÀNG ANH GIA LAI
238 Lê Duẩn, P. Trà Bá Tp. Pleiku, Tỉnh Gia Lai
ĐT: 059.2222.517 - 059.222.8.777
Fax: 0593.760.087
Website: www.bvhagl.com.vn
Email: info@bvhagl.com.vn



1 2 0 0 2 5 5 3
PK TỔNG QUÁT 2

KẾT QUẢ SIÊU ÂM Ở BỤNG

Họ tên : NGUYỄN HÒA
Địa chỉ : Thôn 3 Xã An Phú Thành phố Pleiku Tỉnh Gia Lai
Ngày thực hiện: 28/06/2021 07:43
Chẩn đoán : Viêm dạ dày - IBS; Viêm dạ dày - IBS
Lâm sàng : Viêm dạ dày - IBS
BS chỉ định : THS BS. LÊ PHƯỚC THỌ
Tên máy : Máy siêu âm Doppler màu

Tuổi: 79

Giới tính: Nam

Mô tả:

- **Gan:** Không to, đồng nhất, bờ đều. Các TM trên gan và TM cửa bình thường.
- **Đường Mật:** Trong và ngoài gan không dẫn. Không sỏi.
- **Túi Mật:** Không to, thành không dày, lòng không sỏi
- **Lách:** Không to, nhu mô có nang d # 18mm
- **Tụy:** Không to, đồng nhất.
- **Thận: Thận phải:** Cấu trúc và kích thước: Bình thường. Phân biệt vỏ - tủy rõ, không ứ nước, không sỏi, có nang d # 7mm

Niệu quản phải: Không dẫn.

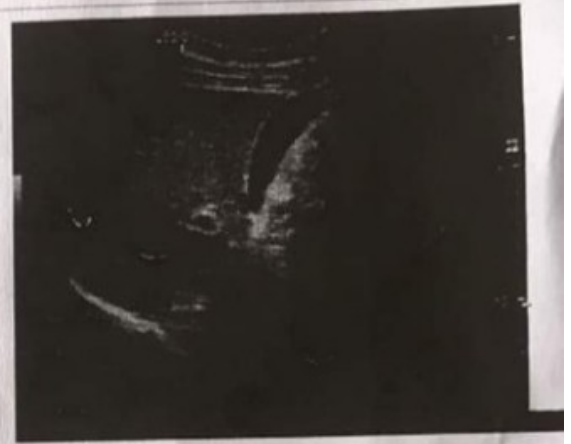Thượng thận: Không thấy.

Thận trái: Cấu trúc và kích thước: Bình thường. Phân biệt vỏ - tủy rõ, không ứ nước, không sỏi, có nang d # 11mm

Niệu quản trái: Không dẫn.

Thượng thận không thấy.

- **Bàng Quang:** Thành không dày, lòng không sỏi.
- **Tiền liệt tuyến:** KT # 46x47x42 mm, V # 49 ml, nhu mô đồng nhất.



Kết luận:

Nang lách.

Nang thận hai bên

Phi đại tiền liệt tuyến.

lách đứ
PSA

Ngày 28 tháng 06 năm 2021

NGƯỜI THỰC HIỆN

THS BS. VŨ ĐĂNG KHOA